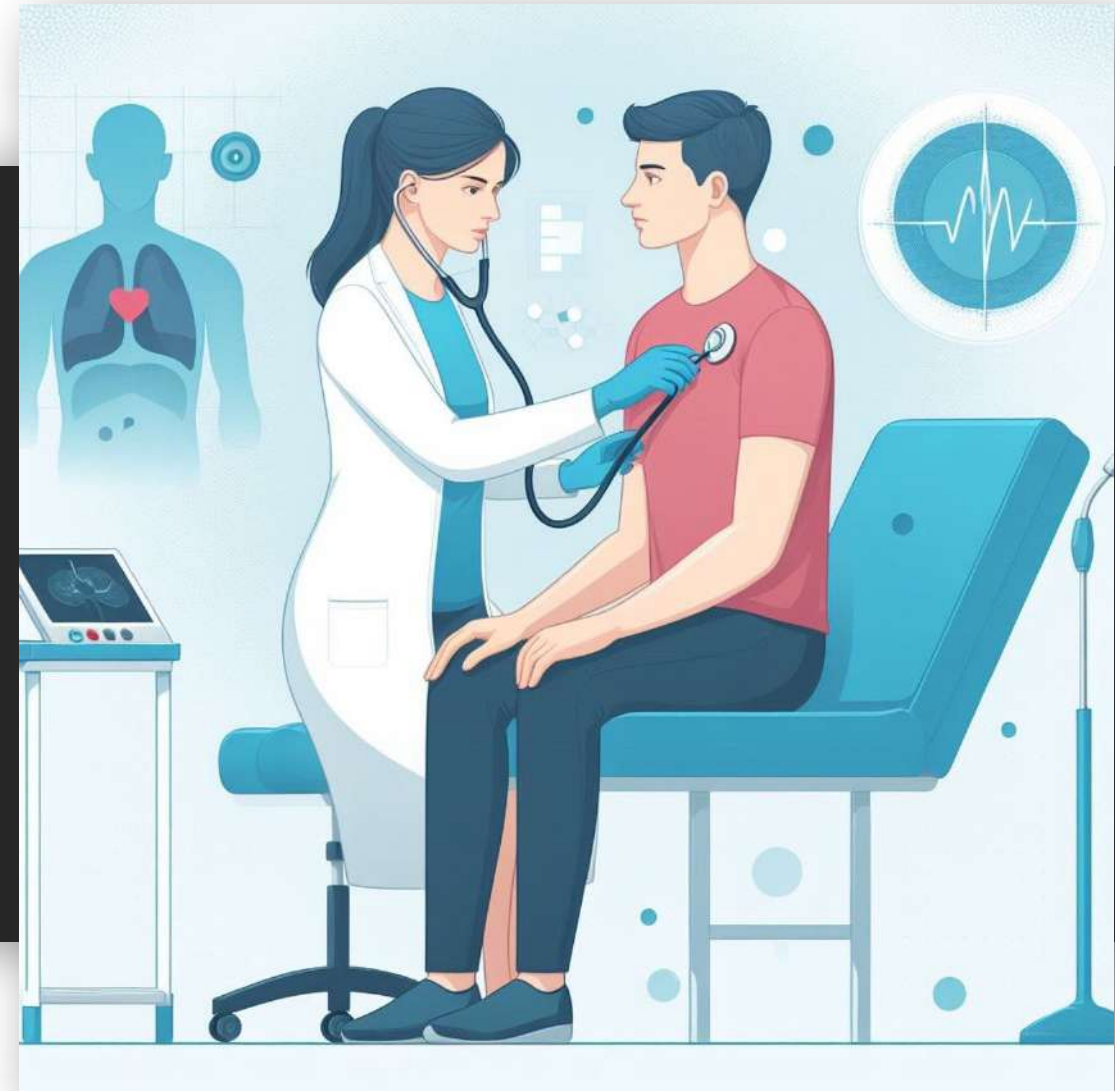

ECOGRAFÍA CLÍNICA EN LA DISNEA

Sergio Rodríguez Merino





INTRODUCCIÓN

- Respiratoria, cardiovascular, obesidad o baja forma física.
- Ecografía pulmonar, ecocardiograma y ecografía de MMII.
- Historia clínica y exploración física seguidos de pruebas complementarias.
- S 85% y E 93% (neumonía), S 80% y E 99% (neumotórax) S 94% y E 92% (ICC reagudizada).

Introducción

Técnica

Signos de normalidad

Artefactos

Entidades clínicas

CURSO

Actualización
de Urgencias

2ª ed



TÉCNICA (Configuración del ecógrafo)

- Modo M una vez obtenida la imagen bidimensional.
- Configuración preestablecida de pulmón o en ausencia de este la de abdomen desactivando atenuadores de artefactos.
- Ajustar la profundidad unos 8-12 cm con el foco en la línea pleural.
- Ajusta la ganancia hasta que se vea negro las sombras de las costillas y blanca la línea pleural.

Introducción

Técnica

Signos de normalidad

Artefactos

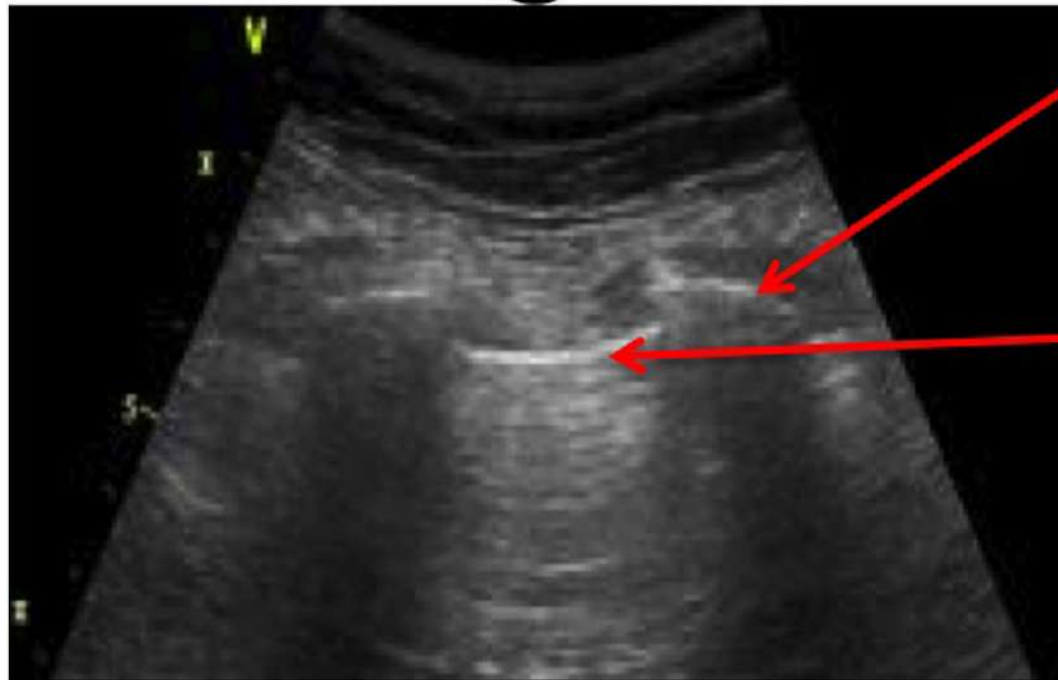
Entidades clínicas

CURSO

Actualización
de Urgencias

2ª ed

TÉCNICA (Configuración del ecógrafo)



Costilla

Línea pleural

TÉCNICA (Selección del transductor)

- Cónvex o microconvex (3,5-5 MHz)
 - Estructuras profundas. Ej: consolidaciones
- Transductor lineal (>5 MHz)
 - Estructuras superficiales. Ej: patología pleural.



Introducción

Técnica

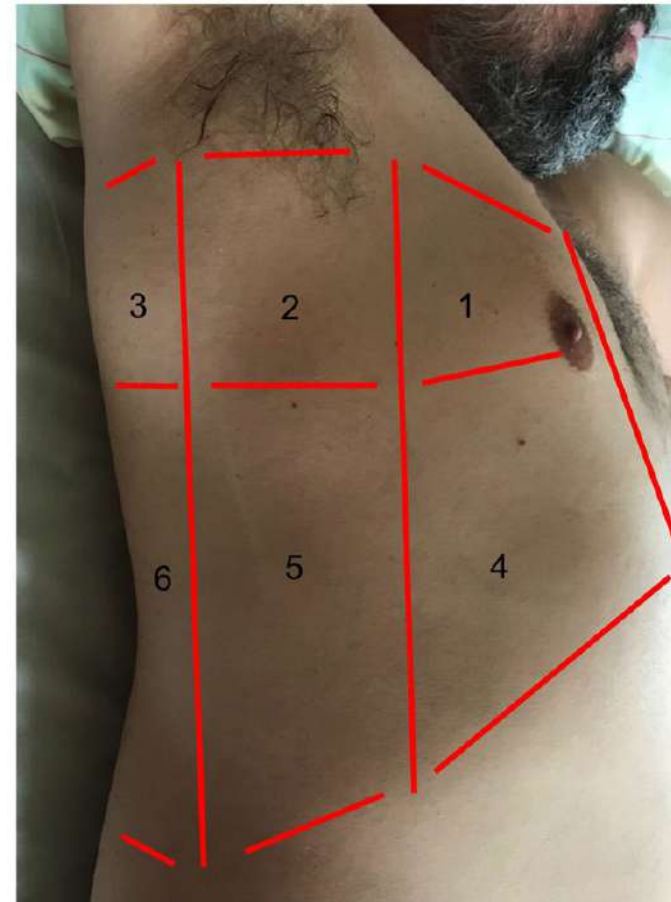
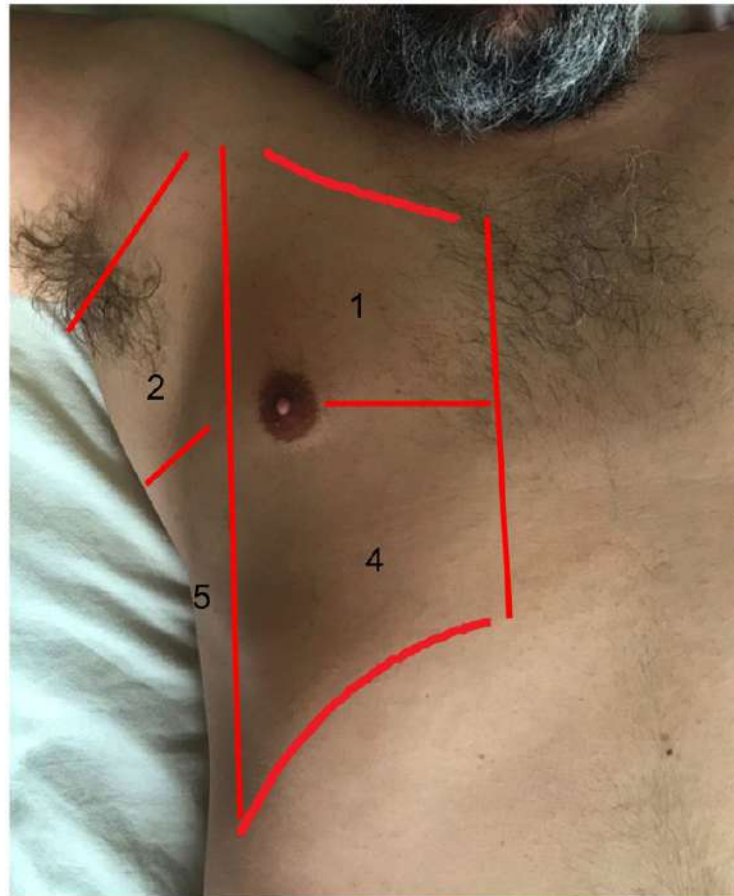
Signos de
normalidad

Artefactos

Entidades
clínicas

CURSO
Actualización
de Urgencias
2ª ed

TÉCNICA (Posicionamiento del paciente)



Introducción

Técnica

Signos de
normalidad

Artefactos

Entidades
clínicas

CURSO

Actualización
de Urgencias

2ª ed



TÉCNICA (Manejo de la sonda)

- Sostener la sonda como un bolígrafo en un espacio intercostal (perpendicular a la pared torácica) y con el marcador de la sonda hacia craneal.
- El marcador de la pantalla deberá ajustarse en el lado superior izquierdo de la pantalla
- Sombras de las costillas a ambos lados; izquierdo igual a superior y derecho igual a inferior.

Introducción

Técnica

Signos de
normalidad

Artefactos

Entidades
clínicas

CURSO
Actualización
de Urgencias
2ª ed



SIGNOS DE NORMALIDAD

- Signo del murciélago.
- Deslizamiento pleural: Durante la respiración, en horizontal.
- **Signo de la orilla del mar:** Presencia de deslizamiento pleural.
- **Líneas A.**
- **Signo de la cortina:** Ausencia de derrame pulmonar.

Introducción

Técnica

**Signos de
normalidad**

Artefactos

Entidades
clínicas

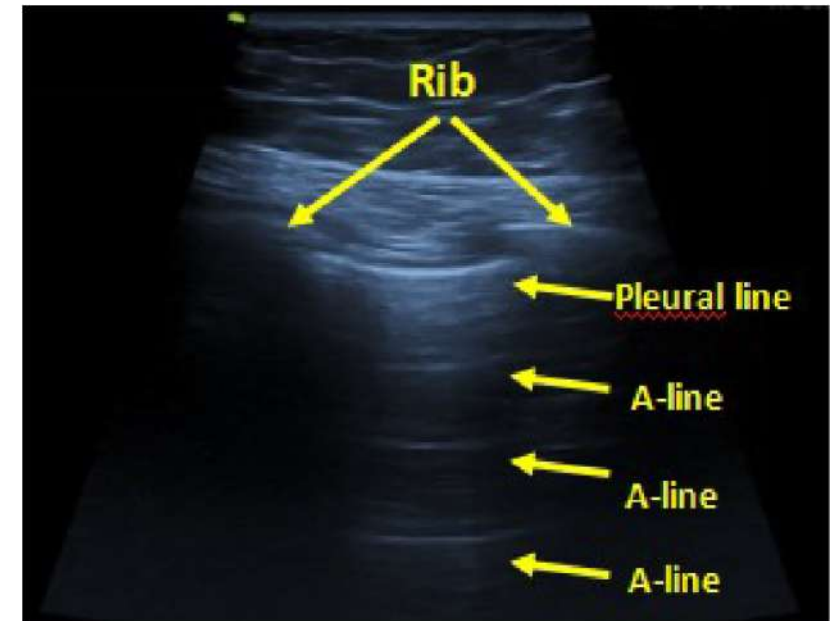
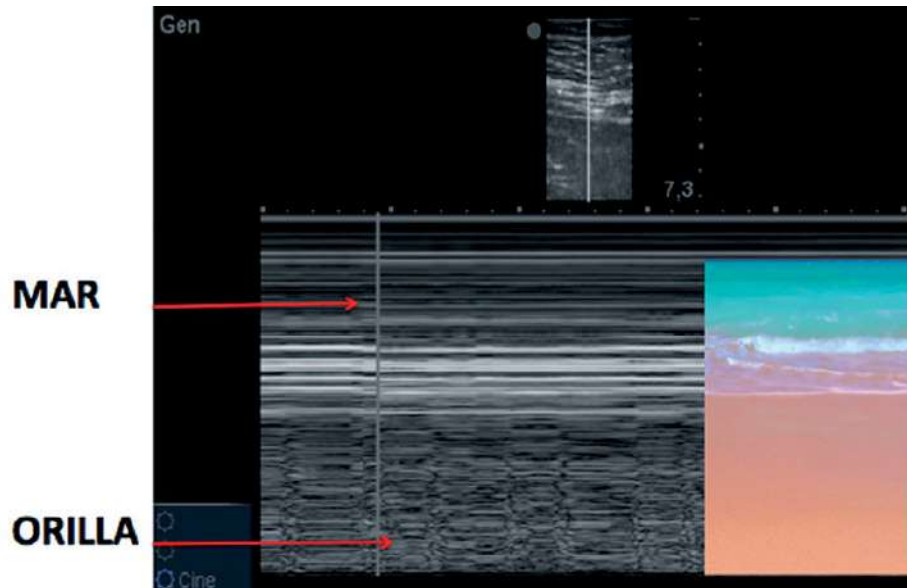
CURSO

Actualización
de Urgencias

2ª ed



SIGNOS DE NORMALIDAD



Introducción

Técnica

Signos de normalidad

Artefactos

Entidades clínicas

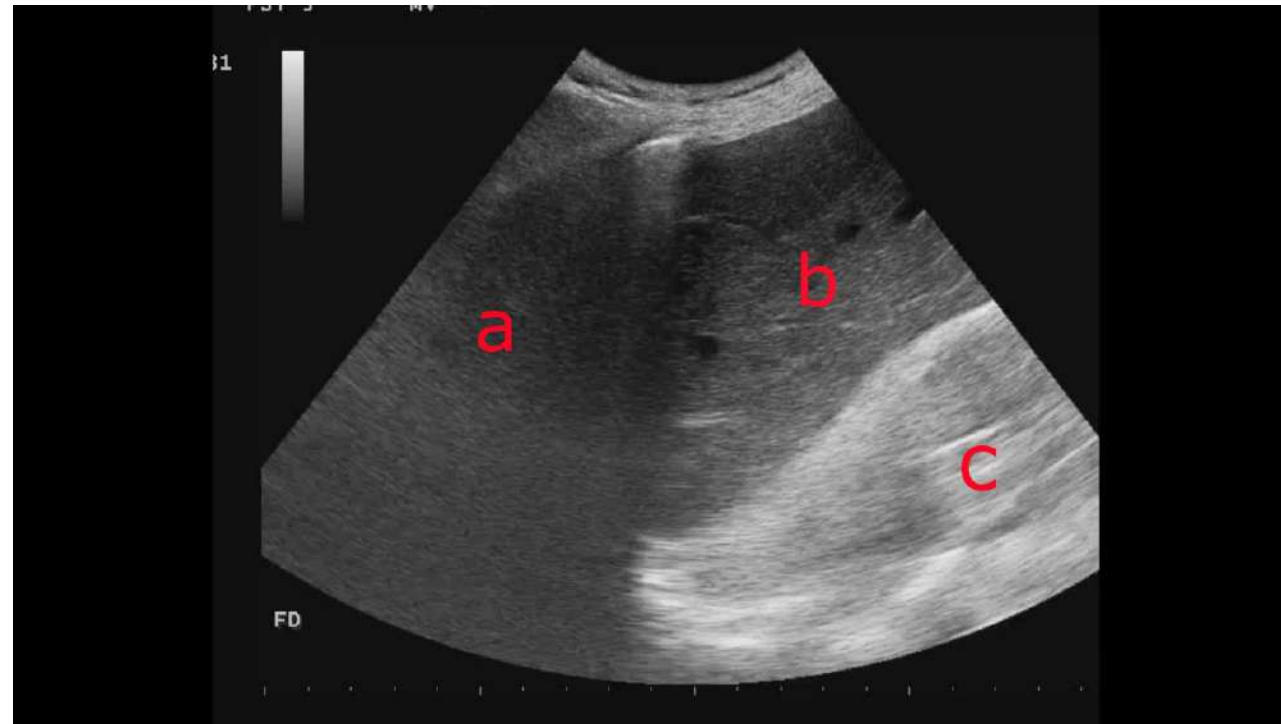
CURSO

Actualización de Urgencias

2ª ed



SIGNOS DE NORMALIDAD



Signo de la cortina

Introducción

Técnica

Signos de
normalidad

Artefactos
Entidades
clínicas

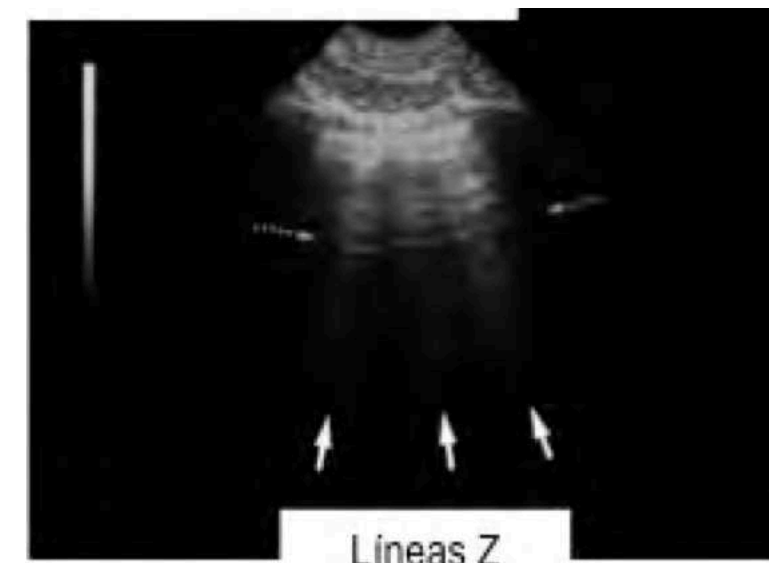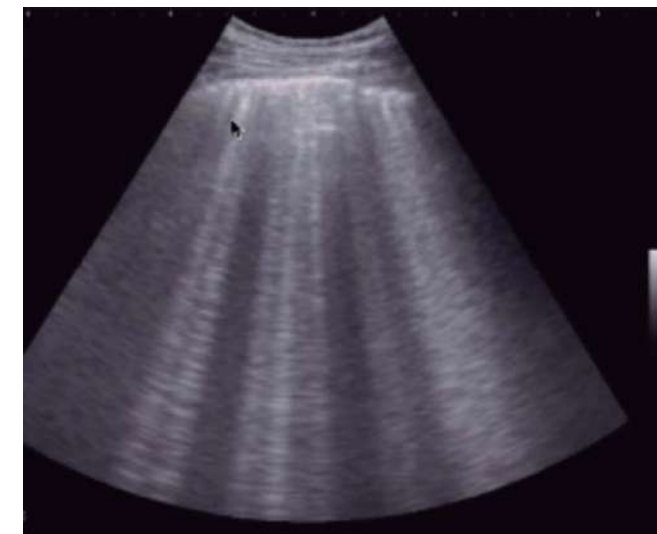CURSO

Actualización
de Urgencias

2ª ed

ARTEFACTOS

- **Líneas B** (diferente de las líneas Z)
 - Verticales iniciándose en pleura.
 - Bien definidas.
 - Llegan hasta el final de la pantalla
 - Se mueven de forma sincrónica con el deslizamiento pleural
 - Borran líneas A
 - **Enfermedad intersticial (aire o líquido)**

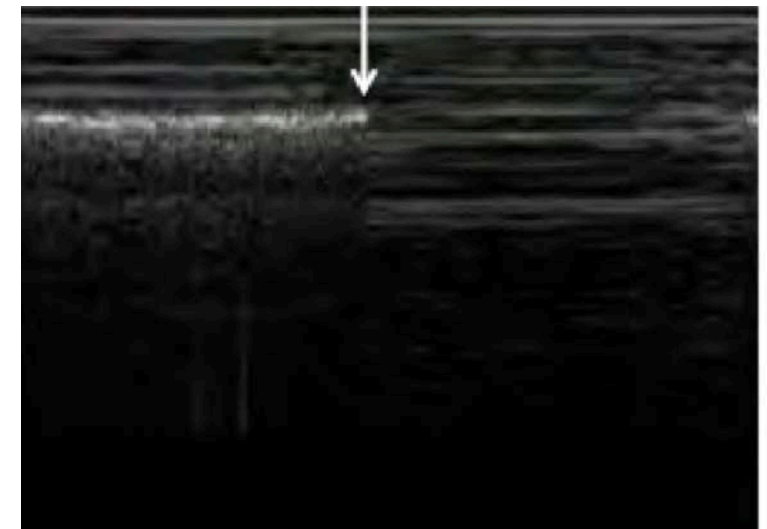
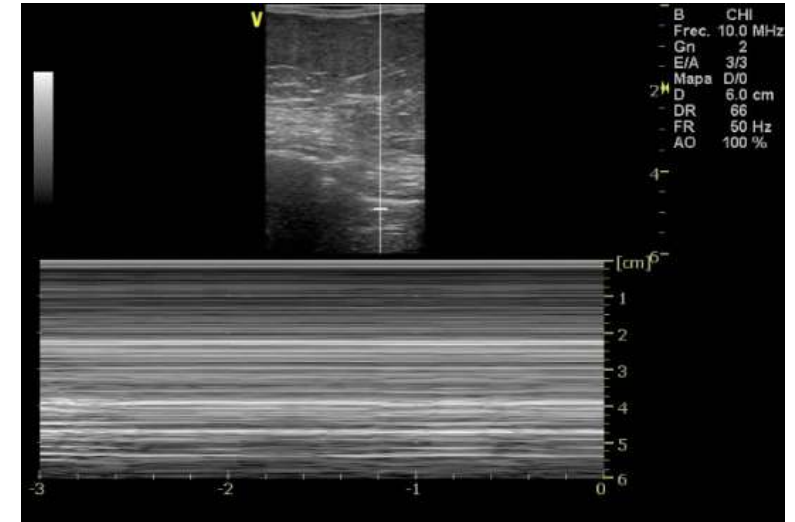




ARTEFACTOS

- Signo de la estratosfera o código de barras
 - Neumotórax.
 - Obstrucción bronquial.

- Signo del punto pulmón
 - Patognomónico del neumotórax.

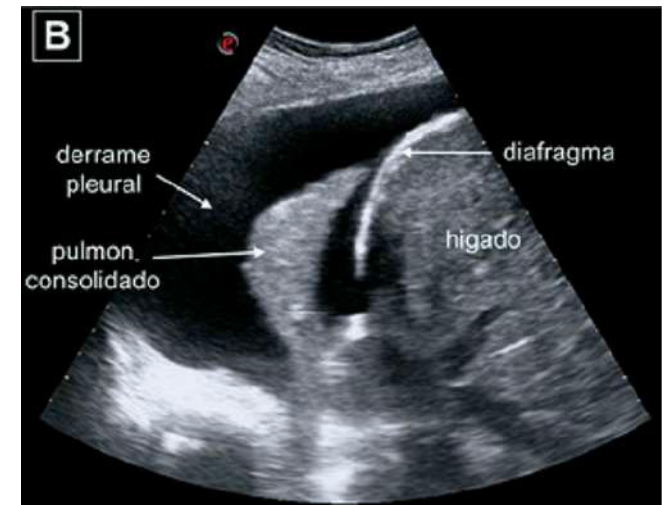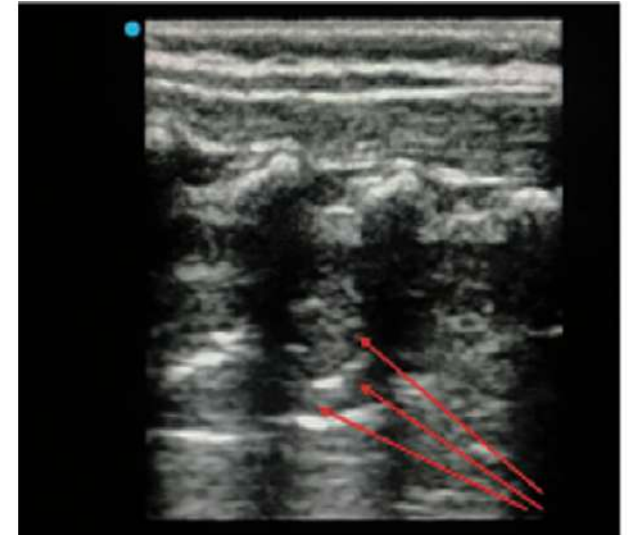




ARTEFACTOS

- Signo del tejido (tissue-like)
 - Consolidaciones translobares (neumonía, atelectasia...).

- Signo de la medusa o de la lengua
 - Derrames moderado-severo.



ARTEFACTOS

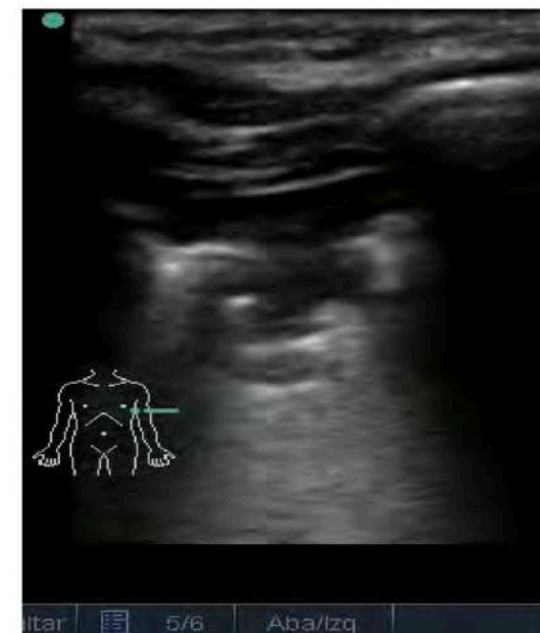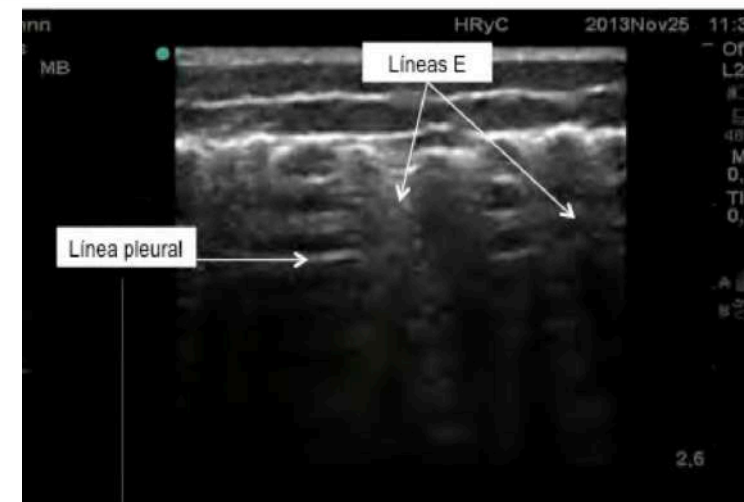
- Líneas E

- Verticales iniciándose en la pared torácica
- Asíncronas con los movimientos resp.
- Pueden borrar las líneas A

- **Enfisema subcutáneo**

- Signo del desgarro o del jirón

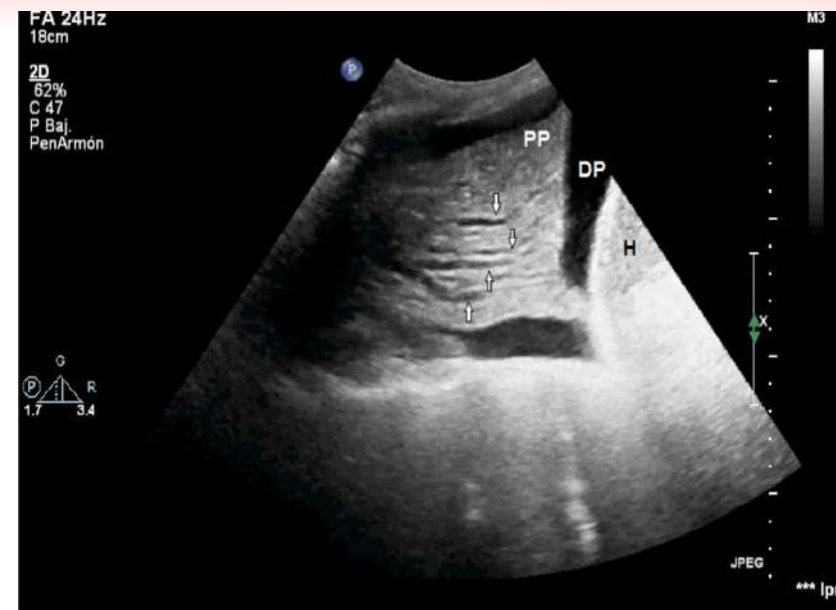
- **Consolidación no translobar**



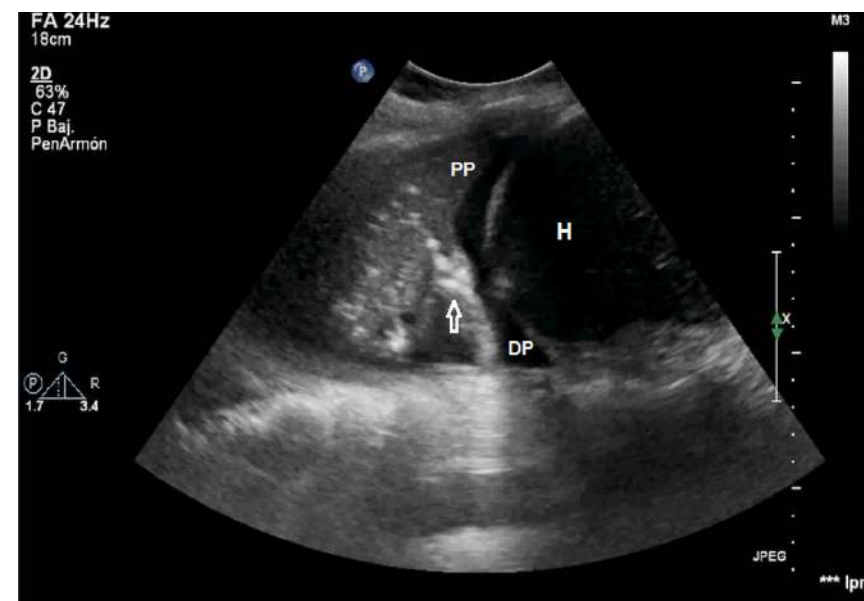


ARTEFACTOS

- Broncograma líquido
 - Neumonía secundaria a obstrucción central



- Broncograma aéreo
 - Consolidación pulmonar



Introducción

Técnica

Signos de
normalidad

Artefactos

Entidades
clínicas

CURSO

Actualización
de Urgencias

2ª ed

ENTIDADES CLÍNICAS

- ASMA/EPOC

- Deslizamiento pleural
- Líneas A
- Signo de la cortina

- NEUMOTÓRAX

- Ausencia de deslizamiento pleural
- Presencia de punto-pulmón
- Presencia de líneas A

Introducción

Técnica

Signos de
normalidad

Artefactos

Entidades
clínicas

CURSO

Actualización
de Urgencias

2ª ed

ENTIDADES CLÍNICAS

- INSUFICIENCIA CARDIACA

- Deslizamiento pleural conservado
- Más de 3 líneas B por campo en al menos 2 campos de cada hemitórax
- Algunas veces derrame

- EDEMA PULMONAR NO CARDIOGÉNICO, NEUMOPATÍA INTERSTICIAL (VIRAL O BACTERIANA ATÍPICA)

- Signo del desgarró o jirón.
- Ausencia de broncograma aéreo.
- Se observan líneas A

Introducción

Técnica

Signos de
normalidad

Artefactos

Entidades
clínicas

CURSO

Actualización
de Urgencias

2ª ed

ENTIDADES CLÍNICAS

- NEUMONÍA FOCAL
 - Consolidación lobar
 - Signo del tejido
 - Broncograma aéreo
 - Líneas B focales

Introducción

Técnica

Signos de
normalidad

Artefactos

Entidades
clínicas

CURSO

Actualización
de Urgencias

2ª ed

Introducción

Técnica

Signos de
normalidad

Artefactos

Entidades
clínicas

CURSO

Actualización
de Urgencias

2ª ed

¡ GRACIAS !